



Origen:

Médico: Juan Ficticio Guzmán

Nombre: Ficticio Joselyne Bibian Soto

Teléfono:

Cama/Cuarto:

Fecha del estudio: 30 de Agosto del 2020

Sucursal:

Edad: 40 A

Folio: 2008300008

Sexo: FEMENINO

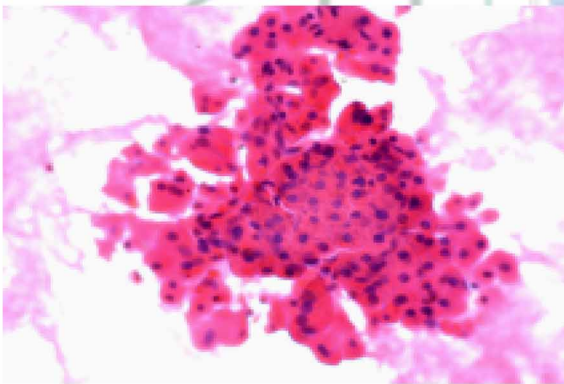
DESCRIPCION MACROSCOPICA CITOLOGÍA DE BAAF LÓBULO TIROIDEO DERECHO E IZQUIERDO

Se reciben dos frascos de citología en base líquida ambos contienen el mismo tipo de material, es color rojizo de aspecto turbio y sedimento abundante se centrifugan y se realiza un frotis de cada frasco. Se reciben por separado dos frotis directos sin referir, se tiñen para su estudio.

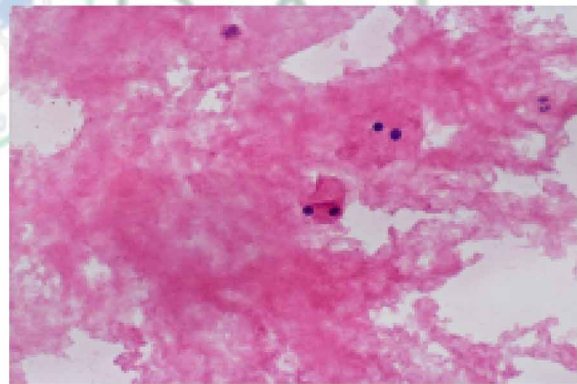
DESCRIPCION MICROSCOPICA En los frotis examinados se aprecia en el material de base líquida moderada cantidad de células foliculares con metaplasia oxifílica con núcleos redondos, cromatina finamente granular, nucleolo evidente y citoplasma abundante eosinófilo y granular, dispuestas en grupos y de manera individual. Hay macrófagos con citoplasma espumoso. En los frotis directos, se aprecian escasas células foliculares y macrófagos con citoplasma espumoso. No se identifican células neoplásicas malignas.

DIAGNOSTICO Frotis de BAAF lóbulo tiroideo derecho con contenido de quiste con células de neoplasia folicular de células de Hürtle. Clasificación Bethesda IV.

Derecho



Izquierdo



Atentamente

Dr. Miguel Ficticio Rodríguez

REG. SSA. 12345

CED. PROF. 654321